



Jinekolojik Kanserlerin Yönetimi Kılavuzu “Serviks Kanseri”

ÖNSÖZ

Değerli Meslektaşlarım,

Başta Jinekolojik Onkoloji Uzmanları olmak üzere, tüm Kadın Hastalıkları ve Doğum Uzmanları için “Jinekolojik Kanserlerin Yönetimi Kılavuzu” hazırlıkları Türk Jinekolojik Onkoloji Derneğinin 18 Kasım 2017 tarihinde İstanbul’da geniş bir katılımı ile gerçekleştirilen toplantısında başlatılmış ve bu süreç içerisinde geliştirilerek tamamlanmıştır. Bu kılavuz over kanseri, endometriyum kanseri, serviks kanseri, vulva kanseri ve gestasyonel trofoblastik neoplazilerin yönetimini bir bütün olarak ele almayı amaçlamıştır. Jinekolojik Kanserler Yönetim Kılavuzu oluşturulurken temelde güncel uluslararası European Society of Gynaecologic Oncology (ESGO) ve National Comprehensive Cancer Network (NCCN) kılavuzları esas alınmıştır. Bununla beraber bu süreçte pek çok farklı kaynak da incelenmiştir. Bu kılavuzun hazırlanmasında katkıları olan genç arkadaşlarıma ve Prof. Dr. Sinan Özalp’a teşekkürü borç bilirim.

Türk Jinekolojik Onkoloji Camiası’na faydalı olması dileğiyle.

Yönetim Kurulu adına

Prof. Dr. Macit Arvas

Türk Jinekolojik Onkoloji Derneği Başkanı

Dip Not: Bilindiği gibi kanser tedavisi ve yönetimi kişisel olarak değerlendirilmeli ve uygulanmalıdır. Bu kılavuz pratikte Jinekolojik Onkoloji ile ilgilenen arkadaşlarımız için kanıta dayalı veriler çerçevesinde, tavsiye niteliğinde hazırlanmıştır. Meslektaşlarımızın hasta bazında yaptığı klinik değerlendirme sonucu vermiş olduğu kararlar, işbu kılavuzda yer alan önerilere uyulmadığı gerekçesi ile herhangi bir yaptırıma tabi tutulamaz. Aynı şekilde derneğimiz ve Jinekolojik Kanserlerin Yönetimi Kılavuzu’ nun yazarları ve danışmanları işbu kılavuzda yer alan öneriler sonucunda meydana gelebilecek durumlardan hiçbir şekil ve şartta sorumlu tutulamaz.



Jinekolojik Kanserlerin Yönetimi Kılavuzu “Serviks Kanseri”

SERVİKS KANSERİ

Dr. Tolga Taşcı; Dr. Nedim Tokgözoğlu

Ülkemizde serviks kanseri tüm kanserler içinde %2 ile onuncu sırada yer almaktadır ve 2014 yılında yaklaşık 1500 yeni vaka tanımlanmıştır (kansergov.tr). Diğer jinekolojik kanserlerde de olduğu gibi servikal kanserlerde prognozun en önemli faktörlerinden biri hastalığın evresidir. Ancak çoğu jinekolojik kanserden farklı olarak serviks kanserinde evreleme cerrahi olarak değil klinik bulgulara dayanarak yani, eğer operasyon yapılacaksa ondan önce, belirlenmelidir.

Serviks Kanserinde FIGO Evrelemesi

Evre 1: Serviks sınırlı tümör. Uterus korpusa yayılım dikkate alınmaz. IA1 ve IA2 tanılarının konizasyon gibi tüm lezyonu içerecek bir spesimene dayandırılması tercih edilir.

- 1a: Yalnızca mikroskopik kanser; Stromal invazyon ≤ 5 mm ve en geniş yatay uzanım ≤ 7 mm
 - o 1a1: Stromal invazyon ≤ 3 mm ve en geniş yatay uzanım ≤ 7 mm
 - o 1a2: Stromal invazyon > 3 mm ve ≤ 5 mm ve en geniş yatay uzanım ≤ 7 mm

• 1b: Servikste sınırlı ancak klinik olarak görülebilen veya preklitik (gözle görülmeyen) ancak evre 1a'dan daha ileri tümör (tüm klinik lezyonlar yüzeysel invazyon olsa bile IB'dir)

- o 1b1: Tümör çapı ≤ 4 cm
- o 1b2: Tümör çapı > 4 cm

Evre 2: Serviksi aşmış ancak pelvik yan duvara veya vajen alt 1/3'e kadar uzanmayan tümör

- Evre 2a: parametrial tutulum yok. Üst 2/3 vajene kadar tutulum olabilir
 - o Evre 2a1: Tümör çapı ≤ 4 cm
 - o Evre 2a2: Tümör çapı > 4 cm
- Evre 2b: parametrial tutulum var

Evre 3: Pelvik yan duvara ve/veya vajen alt 1/3'e kadar uzanan tümör (hidronefroz veya fonksiyon kaybı olan böbrek varlığı bu evreye girer)

- Evre 3a: Vajen alt 1/3 tutulum var pelvik yan duvar tutulumu yok.

• Evre 3b: pelvik yan duvar tutulumu ve/veya hidronefroz veya fonksiyonunu kaybetmiş böbrek

Evre 4: Gerçek pelvisi aşmış tümör yada klinik olarak rektum/mesane invazyonu

- Evre 4a: Komşu pelvik organ yayılımı (mesane/rektum mukozası)

• Evre 4b: uzak organ metastazı



Jinekolojik Kanserlerin Yönetimi Kılavuzu “Serviks Kanseri”

Tanı ve Preoperatif Tetkikler

Öykü ve fizik muayenenin ardından; tam kan sayımı, karaciğer ve böbrek fonksiyon testleri çalışılmalıdır. Görüntüleme yöntemleri olarak akciğer grafisi, PET/CT ve Pelvik MRI istenebilir. Fizik muayenede mesane ve rektum invazyonu düşünülürse preoperatif olarak sistoskopi ve proktoskopi yapılmalıdır.

Cerrahi Tedavi

Mikroinvaziv hastalık olan olgularda evreyi belirlemek için eksizyonel biyopsi (LEEP, soğuk konizasyon) yapılmalıdır. Fertilitasını korumak isteyen olgularda hastalığın evresine göre uygun olgularda tercih edilebilir. Bunun dışında diğer olgularda Querleu ve Morrow sınıflamasına uygun cerrahi uygulanmalıdır.

Fertilite Koruyucu Yaklaşım

Evre IA1 mikroinvaziv hastalık lenfatik metastaz açısından oldukça düşük riske sahiptir(50-53) bundan dolayı LVSI negatif olan bu olgularda negatif cerrahi sınır ile konizasyon tedavi için yeterlidir. LVSI pozitif olan olgularda ise negatif kon cerrahi sınır ile birlikte sentinel veya total pelvik lenfadenektomi uygun bir yaklaşımdır. Konizasyon yapılırken materyalin tek parça halinde, ektoserviks ve endoserviksi içerecek şekilde ve tek parça olarak çıkarılmasına önem verilmelidir. Konizasyon yapıldıktan sonra ek olarak endoservikal küretaj da yapılmalıdır.

Evre IA2- IB1 olgular ve özellikle tümör boyutu 2 cm den küçük olan olgular konservatif tedavi için uygun adaylardır.(60-61) Bu evrede fertilite koruma isteği olan olgular abdominal radikal trakelektomi ve pelvik lenfadenektomi veya radikal vajinal trakelektomi ile birlikte laparoskopik pelvik lenfadenektomi ile yönetilebilir.(62-64) Bu olgularda sentinel lenfadenektomi algoritması uygulanmalıdır. Sık görülen histolojik tipler dışında nadir görülen küçük hücreli nöroendokrin tümör, gastrik tip adenokarsinom ve adenoma malignum için konservatif yaklaşım uygun değildir. (66-67)

Radikal Cerrahi Tedavi

Serviks Kanserinde radikal histerektomi tipleri Querleu-Morrow ve Piver Rutlage sınıflamasında tarif edilmiştir.(82-83-84)

Evre IA1 olgular için basit, ekstrasfasial histerektomi veya modifiye radikal histerektomi uygun seçeneklerdir. Evre IA2-IIA1 tümörler için radikal histerektomi, pelvik lenfadenektomi (sentinel lenfadenektomi yapılabilir fakat yeterli randomiza çalışma olmadığı için sistematik lenfadenektomi eklenmelidir) uygulanmalıdır. Evre IB2 olgularda ise postoperatif adjvant radyoterapi gerekliliği nedeniyle primer radyoterapi ile yönetilmesi daha kabul edilebilir bir seçenektir.



Jinekolojik Kanserlerin Yönetimi Kılavuzu “Serviks Kanseri”

Lenfadenektomi

Sentinel lenfadenektomi postoperatif ultrastaging inceleme ile düşük volümlü metastatik hastalığı saptamak ve sistematik lenfadenektominin komorbiditesinden kaçınmak amacıyla oldukça umut verici bir yaklaşımdır. Fakat halen prospektif randomize çalışmalar ile sistematik lenfadenektomiye üstünlüğü kesin olarak ortaya konmadığı için standart bir yaklaşım olarak yerini almamıştır.

Sentinel lenfadenektomi kombine teknik (mavi boya+ teknesyum 99 sintigrafisi) ve indosiyanin yeşili ile saptanabilmektedir. Metaanalizlere göre her iki yöntemin sentinel nodu saptamadaki başarısı eşittir. (ortalama %89-92)(101-102) Sentinel lenfadenektominin sensitivitesi özellikle 2 cm den küçük tümörlerde çok yüksektir.(89-91-93-104) Sentinel lenf nodu bilateral saptanabildiğinde yanlış negatiflik oranı oldukça düşüktür.(90) . Bununla birlikte ultrastaging ile düşük volümlü hastalığı saptayabilmesi açısından metastaz saptanabilirliğini klasik lenfadenektomiye göre arttırmaktadır.

Minimal invaziv Yaklaşım

Minimal invaziv yöntemler ile servikal kanserin cerrahi tedavisi, imkanlar dahilinde öncelikli seçenek olmalıdır ve konvansiyonel cerrahiye göre postoperatif hastanede kalış süresi ve erken iyileşme açısından çok daha avantajlıdır.

Tablo 1 prognostik faktörlere göre risk grupları için önerilen radikal histerektomi yöntemi

Risk grubu	Tm boyutu	LVSİ	Stromal invazyon derinliği	Radikal histerektomi tipi (*)
Düşük risk	<2 cm	-	İç 1/3	B1(A)
Orta risk	≥2 cm	-	Herhangi bir derinlik	B2(C1)
	<2 cm	+	Herhangi bir derinlik	
Yüksek risk	≥2 cm	+	Herhangi bir derinlik	C1(C2)

(*)Querleu-Morrow sınıflamasına göre

Tablo 2 Querleu-Morrow Radikal Histerektomi Sınıflaması

Radikal Histerektomi tipi	Paraserviks ve lateral parametrium	Ventral parametrium	Dorsal parametrium
Tip A	Serviks ve üreter arasındaki orta hat(üreter mobilize edilmeden)	Minimal eksizyon	Minimal eksizyon
Tip B1	Üreter hizası	Parsiyel eksizyon	Parsiyel eksizyon
Tip B2	Vasküler ve nöral yapıları eksize etmeden B1 e ek olarak paraservikal lenfadenektomi	Parsiyel eksizyon	Parsiyel eksizyon
Tip C1	İliak damarlar	Vezikouterin	Rektum hizasından



Jinekolojik Kanserlerin Yönetimi Kılavuzu “Serviks Kanseri”

	hizasından	ligamentin, vezikal sinir yapıları korunacak şekilde eksizyonu.(kranial sınır üreter)	(hipogastrik sinirler korunacak şekilde)
Tip C2	İliak damarlar hizasından	Mesaneye kadar eksizyon(vezikal sinir yapılarını içerecek şekilde eksizyon)	Sakrum hizasından (hipogastrik sinirleri içerecek şekilde eksizyon)
Tip D	Pelvik yan duvar. Gerekirse internal iliak damar sisteminin eksizyonu.	Mesaneye kadar eksizyon	Sakrum hizasından (hipogastrik sinirleri içerecek şekilde eksizyon)

Cerrahi sonrası adjuvant tedavi

Radikal histerektomi ve pelvik \pm paraaortik lenfadenektomi sonrası; cerrahi sınırdaki tümör bulunması, parametrial invazyon veya lenfatik metastaz gibi kötü prognostik faktörlerin herhangi biri veya birkaçının olması durumunda adjuvant kemoradyoterapi verilmalıdır. Bunun dışında minör risk faktörleri olan servikal stromal invazyon, LVSI pozitifliği ve tümör boyutu gibi minör prognostik faktörlerin bulunması durumunda aşağıdaki tabloya göre adjuvant tedavi önerilebilir.

Tablo 3 Cerrahi tedavi sonrası adjuvant tedavi endikasyonu için SEDLIS kriterleri(NCCN1-4)

LVSI	Stromal invazyon derinliği	Tümör boyutu
+	Derin 1/3	Herhangi bir boyut
+	Orta 1/3	≥ 2
+	Yüzeyel 1/3	≥ 5
-	Orta veya derin 1/3	≥ 4



Jinekolojik Kanserlerin Yönetimi Kılavuzu “Serviks Kanseri”

Lokal ileri evre hastalık ve metastatik hastalık

Bu kategoriye evre IB2, IIA2, IIB-IVB dahil edilir. Görüntüleme ile saptanan uzak metastatik odaklar biyopsi ile doğrulanmalıdır. Lokal ileri evre hastalıkta görüntülemelerde şüpheli paraaortik tutulum yoksa, mikroskobik metastazı dışlamak için ekstraparitoneal yaklaşım ile paraaortik lenfadenektomi önerilebilir. (180)

Uzak ve nodal metastatik şüphesi olmayan olgularda konkomitan kemoradyoterapi verilmelidir. (129,130,139,141-143,182) Kemoterapi sisplatin bazlı olmalıdır.

Uzak metastaz saptanan olgularda sisplatin bazlı kemoterapi ve lokal hastalık kontrolü açısından pelvik radyoterapi düşünülmelidir.(187)

Basit histerektomi sonrası saptanan okült serviks kanseri

Bu tarz olgular öncelikli olarak ekspert jinekopatolog tarafından değerlendirilmeli ve tedavi, multidisipliner tümör konseyinde kararlaştırılmalıdır. Uzak metastaz ve nodal metastaz açısından bu olgular görüntüleme ile değerlendirilmelidir. (PET/CT ve/veya Pelvik MRI)

Genel yaklaşım okült olmayan servikal kanser ile aynı olmalıdır; radikal cerrahi ve radyoterapi kombinasyonundan kaçınılmalıdır.

LVSI yokluğunda ve cerrahi sınır negatif, evre IA1 ve IA2 durumunda ek tedavi yapılmadan takip seçeneği önerilir.

LVSI pozitif evre IA2 ve evre IB1,II A1 olgular için iki yöntem tercih edilebilir;

1) Pelvik radyoterapi ± konkomitan kemoterapi ve vajinal brakiterapi

2) Komplet parametrektomi, üst 1/3 vajinektomi ve pelvik ± paraaortik lenfadenektomi

Cerrahi sınır pozitifliği durumunda cerrahi ve radyoterapi kombinasyonundan kaçınmak için bu olgularda radyoterapi seçeneği önerilir. Görüntülemelerde şüpheli paraaortik lenf nodu yoksa radyoterapi alanını belirlemek için paraaortik lenfadenektomi veya bulky lenfatik metastaz bulgusu varsa lenfatik debulking önerilir. Sekonder cerrahi seçeneği için minimal invaziv yöntemler tercih edilmelidir.

Cerrahi sınır negatif olgularda, minör risk faktörlerinin yokluğunda ve görüntülemelerde rezidü lenfatik metastaz ve uzak metastaz bulgusu yoksa cerrahi tedavi seçeneği kullanılabilir. Cerrahi eksplorasyona pelvik lenf nodlarının değerlendirilmesi ile başlanmalıdır. Şüpheli lenf nodları frozen inceleme ile değerlendirilmelidir. Lenfatik metastaz saptanması durumunda alt paraaortik lenf nodları evreleme açısından değerlendirilmelidir. Bunun dışında cerrahi prosedüre son verilmelidir.



Jinekolojik Kanserlerin Yönetimi Kılavuzu “Serviks Kanseri”

Evre IB2 ve daha ileri evre olgular ve cerrahi sınırdaki tümör bulunanlarda görüntülemelerde lenfatik metastaz şüphesi olanlarda debulking amacıyla ve paraaortik nodlarda metastaz şüphesi olmayanlarda radyoterapi sınırının belirlenmesi açısından alt paraaortik lenfadenektomi önerilebilir.

Rekürren Hastalık

Rekürren hastalık varlığında olgu; jinekolog onkolog, radyasyon onkoloğu, Radyolog, jinekopatolog, medikal onkolog, ürolog, plastik cerrahi uzmanlarının olduğu multidisipliner bir konseyde değerlendirilmelidir.

Nüks varlığı mutlaka patolojik inceleme ile ortaya konmalıdır. Uzak metastaz varlığı veya küratif tedavi imkanının ötesinde lokal nüksler görüntüleme yöntemleri ile ayrıntılı olarak değerlendirilmelidir.

- Primer cerrahi tedavi sonrası santral pelvik nüks Konkomitan kemoradyoterapi ve brakiterapi uygulanmalıdır.
- primer cerrahi sonrası pelvik periferik nüks

Konkomitan kemoradyoterapi veya pelvik yan duvarın invaze olmadığı öngörülen olgularda cerrahi eksplorasyon ve tümör eksizyonu sonrasında adjuvant kemoradyoterapi seçenekleri önerilir.

- Kemoradyoterapi sonrası santral veya periferik pelvik nüks

Pelvik lenfatik metastaz ve pelvik yan duvar invazyonu saptanmayan santral nüks durumunda pelvik exenterasyon önerilir.

Nüks tümörü pelvik yan duvara yakın veya invaze olan olgularda lateral extended endopelvik rezeksiyon seçeneği düşünülebilir. Pelvik exenterasyon seçeneğini kabul etmeyen santral nüks olgularında, görüntüleme eşliğinde brakiterapi seçeneği de önerilebilir.

- Nodal ve oligometastatik hastalık Primer radyoterapi alanının ötesinde nodal hastalık durumunda radyoterapi ve/veya kombine kemoterapi uygulanmalıdır. Nodal eksizyonun terapötik etkinliği kanıtlanmamış olsa da bu seçeneğin uygulanması durumunda ek radyoterapi mutlaka uygulanmalıdır.

İzole organ metastazları multidisipliner konseyde değerlendirildikten sonra etkilenen organa göre; lokal rezeksiyon, radyofrekans ablasyon, interventional brakiterapi veya stereotaktik ablatif radyoterapi uygulanabilir.



Jinekolojik Kanserlerin Yönetimi Kılavuzu “Serviks Kanseri”

Şekil 1. Evre IA1 Serviks Kanserinin Yönetimi

Şekil 2. Evre IA2 Serviks Kanserinin Yönetimi

Şekil 3. Evre IB1/IIA1 Serviks Kanserinin Yönetimi

Şekil 4. Evre IB2/IIA2 Serviks Kanserinin Yönetimi

Şekil 5. Serviks Kanserinde Cerrahi Tedavi Sonrası Radyoterapi Endikasyonları

Şekil 6. İleri Evre Serviks Kanserinin Yönetimi

Şekil 7. İnsidental Saptanan Serviks Kanserinin Yönetimi

Şekil 8. Nüks Serviks Kanserinin Yönetimi

Yasal Uyarı:

Yukarıda yer alan bilgiler sadece bilgilendirme amaçlı olup teşhis ve tedavi amaçlı kullanılamaz.

Burada yer alan konularla ilgili daha geniş bilgi sahibi olmak için bir uzmana başvurulmalıdır.

Tanı ve tedavi mutlaka doktor tarafından yapılmalıdır.

Bu kılavuz pratikte Jinekolojik Onkolojiyle ilgilenen arkadaşlarımız için kanıta dayalı veriler çerçevesinde, tavsiye niteliğinde hazırlanmıştır. Bu bilgiler tıbbi uygulamalar için bir kılavuz niteliği taşımaz.

Aksine davranışlardan kullanıcı sorumludur.

Hiçbir karşılık beklenmeksizin toplum yararı gözetilerek hazırlanan bu bilgiler. Derneğimizin yazılı izni olmadan kullanılamaz, çoğaltılamaz ve yayımlanamaz.



Jinekolojik Kanserlerin Yönetimi Kılavuzu “Serviks Kanseri”

Şekil 1. Evre IA1 Serviks Kanserinin Yönetimi

EVRE IA1

(Tanının konizasyon biyopsisine dayandırılması ve cerrahi sınırın negatif olması gerekir)

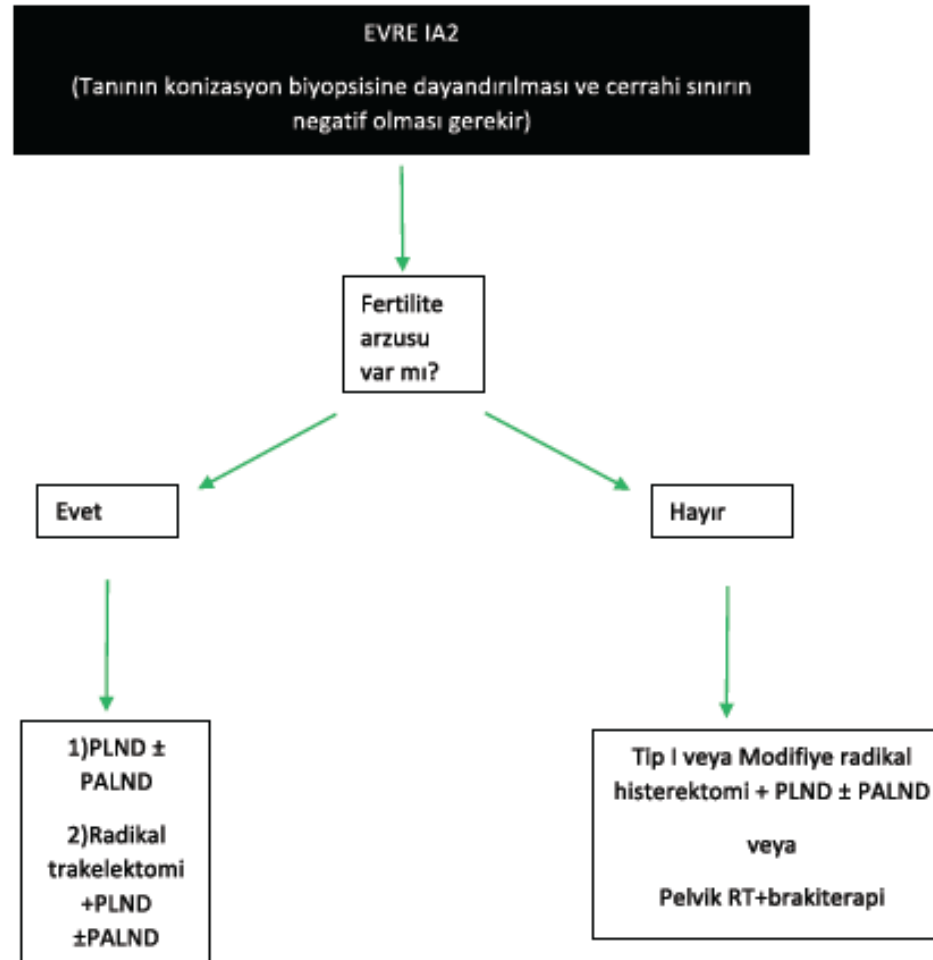
Fertilite arzusu	Cerrahi sınır (-) LVSI (-)	Cerrahi sınır (-) LVSI (+)	Cerrahi sınır (+) LVSI (+)	Cerrahi sınır (+) LVSI (-)
Var	Takip	1)PLND ± PALND **	1)Rekonizasyon +PLND ±PALND**	Rekonizasyon
Yok	Ekstrafasyal histerektomi veya observasyon	Tip I veya Modifiye radikal histerektomi + PLND ± PALND** veya Pelvik RT+brakiterapi		Rekonizasyon

** Sentinel lenf nodu örnekleme de düşünülebilir.



Jinekolojik Kanserlerin Yönetimi Kılavuzu “Serviks Kanseri”

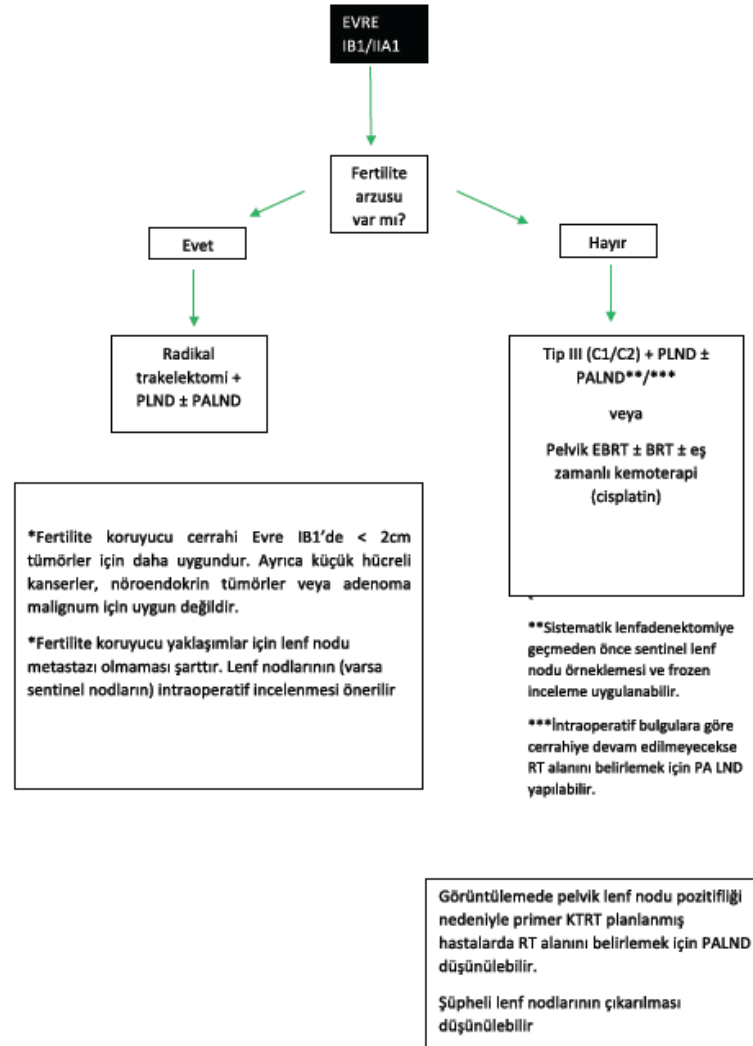
Şekil 2. Evre IA2 Serviks Kanserinin Yönetimi





Jinekolojik Kanserlerin Yönetimi Kılavuzu “Serviks Kanseri”

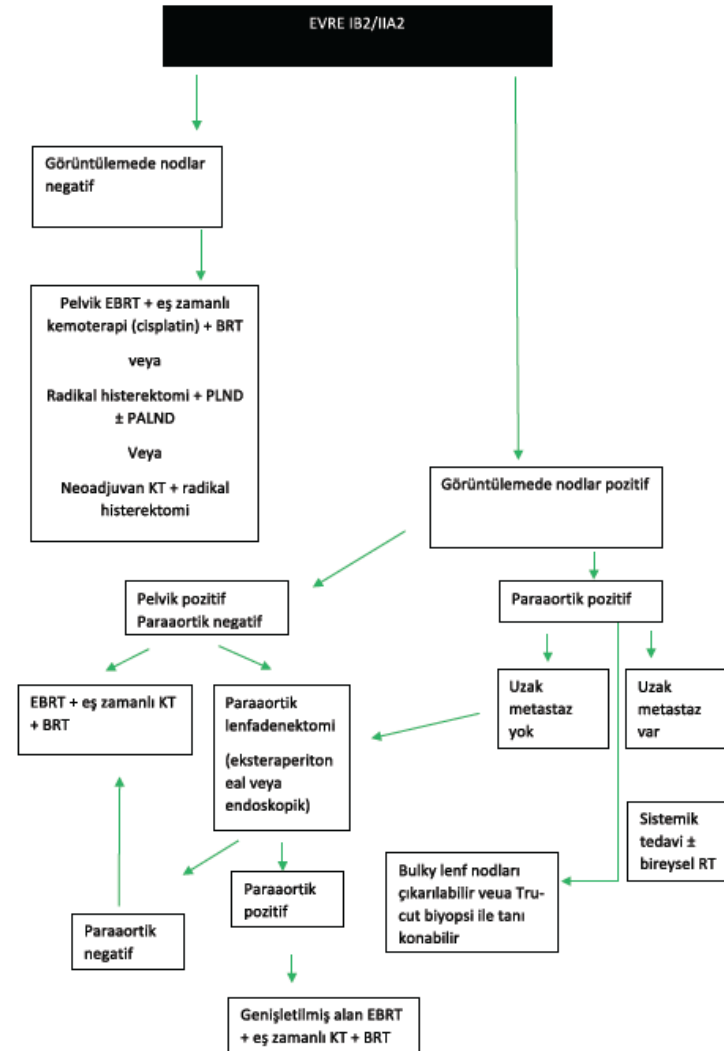
Şekil 3. Evre IB1/IIA1 Serviks Kanserinin Yönetimi





Jinekolojik Kanserlerin Yönetimi Kılavuzu “Serviks Kanseri”

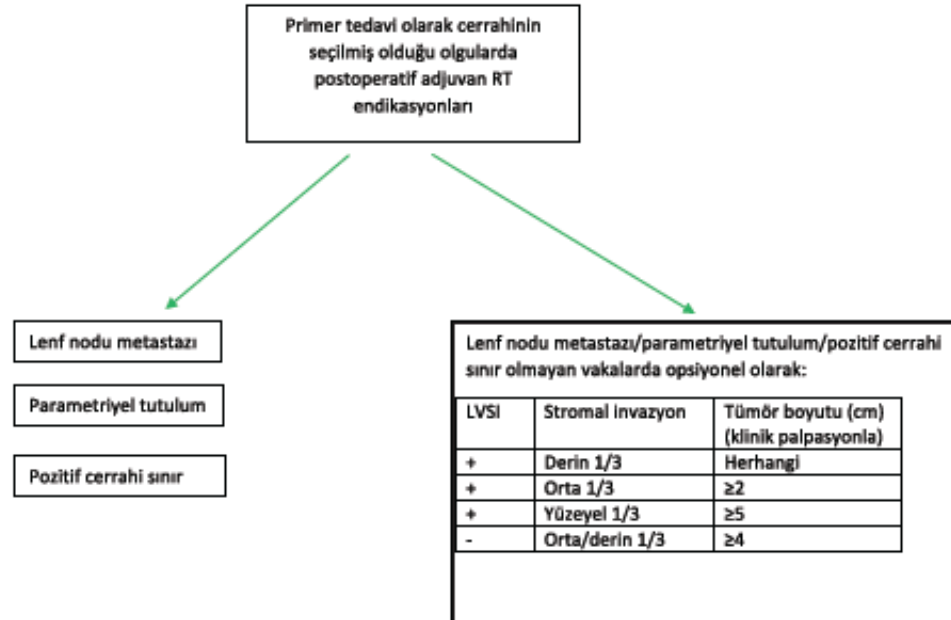
Şekil 4. Evre IB2/IIA2 Serviks Kanserinin Yönetimi





Jinekolojik Kanserlerin Yönetimi Kılavuzu “Serviks Kanseri”

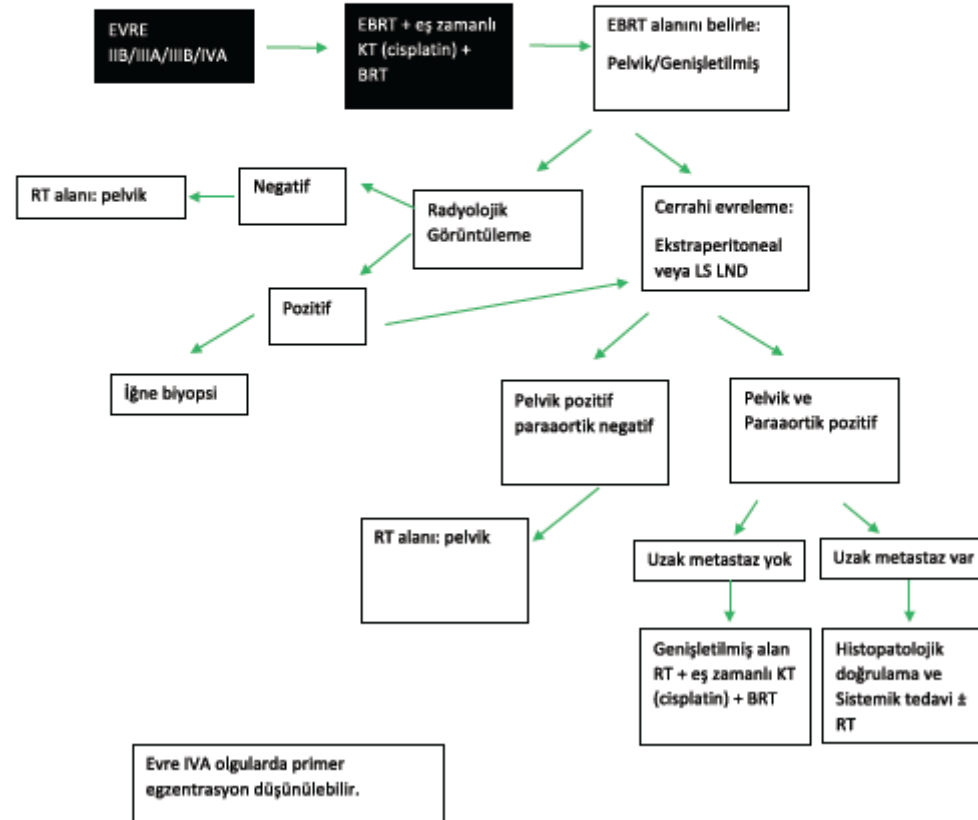
Şekil 5. Serviks Kanserinde Cerrahi Tedavi Sonrası Radyoterapi Endikasyonları





Jinekolojik Kanserlerin Yönetimi Kılavuzu “Serviks Kanseri”

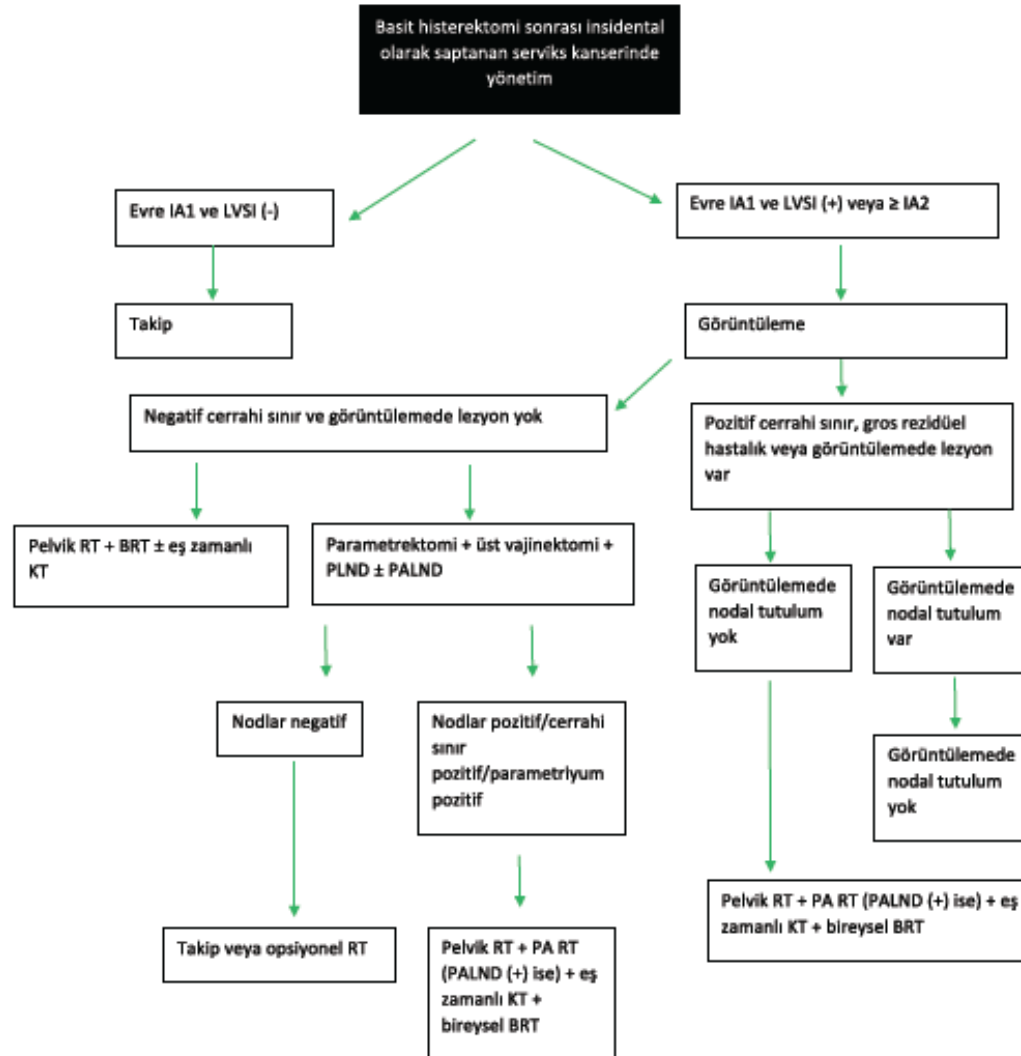
Şekil 6. İleri Evre Serviks Kanserinin Yönetimi





Jinekolojik Kanserlerin Yönetimi Kılavuzu “Serviks Kanseri”

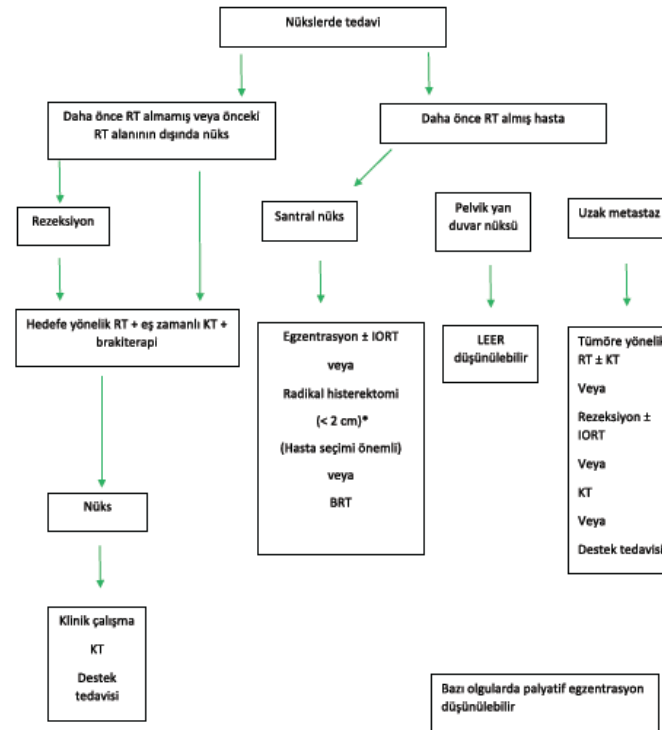
Şekil 7. İnsidental Saptanan Serviks Kanserinin Yönetimi





Jinekolojik Kanserlerin Yönetimi Kılavuzu “Serviks Kanseri”

Şekil 8. Nüks Serviks Kanserinin Yönetimi



Kısaltmalar:

LVSI: Lenfovasküler boşluk tutulumu
PLND: Pelvik lenf nodu diseksiyonu
PALND: Paraaortik lenf nodu diseksiyonu
RT: Radyoterapi
EBRT: Eksternal beam radyoterapi
BRT: Brakiterapi